

## AMELİYAT RAPORU

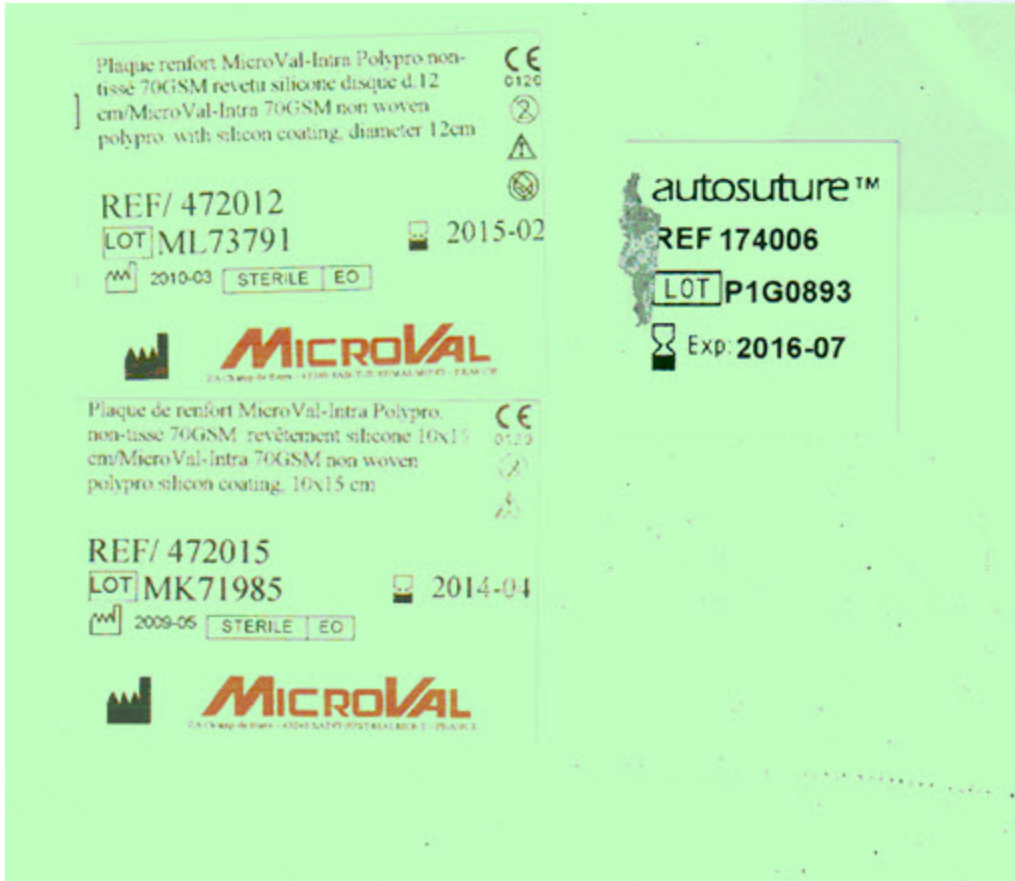
Adı,Soyadı: [Redacted]  
T.C. No: [Redacted]  
Servis/Oda: GENEL CERRAHI (5/1508/1)  
ProtokolNo: [ HastaNo:442494 ] [ FormTipi/No:9/434285 ] [ AmFormNo:25071 ]  
Ameliyat Tarihi: 27.03.2013 [16:45-17:55]  
Tanı Bilgisi: PostOp : K45.8 - Abdominal herni diğer,tanımlanmış obstrüksiyon ve gangrensiz  
Yapılan ameliyat: P603840 - Umblikal herni onarımı -400 ( KesiNo:1)  
Ameliyat Ekibi:  
Operatör: (Dış Dr.) HAMDİ KOÇER  
1.Asistan: (Dış Dr.) SERDAR AKSOY  
Anestezi: (Nöb. Dr.) N\_A\_Z M  
Anestezi Türü: Genel Anestezi  
Patoloji: Yok

## Açıklama:

P603840

Tanı : Umblikal herni + ekstrangle fitik (boğulmuş)

G.A.A. Veres iğnesi ile batın şişirildi. Hastanın sol taraf arka interkostal hizadan yapılan kesi ile 10'luk trokar ile girildi. Aynı hizadan iki adet 5'lik trokar batın konulup batın explore edildi. Göbek hizasında yaklaşık 10 cm lik defekten deplese olmuş fitik görüldü. Fitik kesesi içinde ince bağırsak ansları ve omentum vardı. Defektin kenarlarına sıkışmış olana bağırsaklar önce omentum sonra bağırsaklar içeri alındı. 10 x 15 cm oval parieten marka yama batın içine atıldı. Batındaki hava 6 mm Hg' ye kadar indirildi. Defektin olduğu yere protack ile tespit edildi. Yamanın her bir kenarına birer adet toplam 2 adet prolen dikiş ile sağlamlaştırıldı. Fitik defekti ortalanmadığı için 2. bir yama ile desteklendi. Kanama kontrolünü takiben operasyona son verildi.



Op. Dr. Hamdi KOÇER  
Genel Cerrahi  
No: 18571 / 22039

27.03.2013 16:45  
Dış Dr. HAMDİ KOÇER